

I popoli del pianeta presentano una colorazione cutanea estremamente variegata. Ma cromie a parte esistono differenze nelle strutture del rivestimento corporeo? Ed esistono patologie specifiche a seconda del tipo di cute? Due specialisti in materia fanno il punto della situazione.

Diversità e analogie tra pelle nera e bianca

ALDO MORRONE*
GENNARO FRANCO *




Il colore della pelle umana è un fenomeno soggettivo che dipende dall'interazione di diversi fattori come la forma e il numero dei melanosomi, lo stato dinamico della circolazione cutanea, che aumenta o diminuisce la quantità di ossiemoglobina, la presenza di sostanze biochimiche o di agenti terapeutici come emosiderina o carotenoidi. La pigmentazione nei mammiferi è determinata geneticamente, poiché i geni agiscono a differenti livelli nella formazione e nella distribuzione dei granuli di pigmento.

Nelle diverse popolazioni del Pianeta, è presente un'ampia variazione di colori, dal nero scuro dell'africano dell'ovest e dell'indiano del sud all'olivastro del pakistano, al bianco pallido dei popoli del nord. In un soggetto nero i granuli di pigmento sono larghi e circondati individualmente da una membrana limitante, mentre nei caucasici i melanosomi sono più piccoli e impacchettati in unità multiple. La cute delle popolazioni mongole mostra invece caratteristiche intermedie. Eventuali stati patologici dell'epidermide e del derma superficiale possono alterare inoltre il colore cutaneo. Da qui la domanda: esistono differenze tra pelle bianca e pelle nera?

Per quanto riguarda l'epidermide, benché lo strato corneo abbia lo stesso spessore complessivo sia nei soggetti neri che nei bianchi, nei primi è più compatto, più denso, a causa del maggior numero di strati cellulari. Inoltre, alcuni studi hanno dimostrato una concentrazione più alta di lipidi intercellulari, una trasmissione dei raggi UV del 30 per cento in meno rispetto alla cute bianca ed una resistenza elettrica doppia. Queste caratteristiche anatomiche possono spiegare bene l'efficace funzione di barriera esercitata dall'epidermide e la diminuita penetrazione percutanea chimica nella cute nera per molti composti, come i nicotinati, il dinitroclorobenzene, tranne nel caso del corticosteroide diflorasone diacetato e la maggiore resistenza elettrica.

Paradossalmente è stata osservata anche un' aumentata perdita d'acqua transepidermica, sia in vivo che in vitro. Questa osservazione, che non ha alcun correlato anatomico, certamente però convalida l'osservazione che la cute e il cuoio capelluto dei soggetti neri tendano più facilmente a divenire xerotici. La facilità alla desquamazione rende conto della classica "cute cinerea" che spinge gli individui che ne sono colpiti ad applicare vari tipi di olii e sostanze grasse con conseguenti disturbi follicolo-occlusivi.

Tavola dei colori della pelle di F. von Luschan



Martin R., *Lehrbuch der Anthropologie*, Jena, Fischer, I ed. 1914.

Relativamente all'apparato melanocitario, non c'è nessuna differenza nel numero di melanociti per unità cutanea tra neri e bianchi. Piuttosto, la differenza si basa sul tipo e numero di melanosomi prodotto e sulla loro distribuzione all'interno dei cheratinociti, nella distribuzione del pigmento in tutti gli strati dell'epidermide fino al corneo, nella produzione significativa di eumelanina. Il soggetto con cute chiara invece presenta melanosomi piccoli, variabilmente melanizzati che di solito formano aggregati complessi, da cinque a sette, all'interno dei cheratinociti, anche se questa distinzione non è comunque un assoluto. La cute chiara presenta invece melanosomi in gran parte limitati allo strato basale e alla porzione più bassa dello strato spinoso. I soggetti di cute nera hanno un' aumentata attività dei melanociti localizzati nelle sedi extracutanee e, naturalmente, una produzione particolarmente efficiente di eumelanina. Per quanto riguarda le ghiandole, i neri sono stati tradizionalmente, e

ri, una trasmissione dei raggi UV del 30 per cento in meno rispetto alla cute bianca ed una resistenza elettrica doppia. Queste caratteristiche anatomiche possono spiegare bene l'efficace funzione di barriera esercitata dall'epidermide e la diminuita penetrazione percutanea chimica nella cute nera per molti composti, come i nicotinati, il dinitroclorobenzene, tranne nel caso del corticosteroide diflorasone diacetato e la maggiore resistenza elettrica.

Paradossalmente è stata osservata anche un' aumentata perdita d'acqua transepidermica, sia in vivo che in vitro. Questa osservazione, che non ha alcun correlato anatomico, certamente però convalida l'osservazione che la cute e il cuoio capelluto dei soggetti neri tendano più facilmente a divenire xerotici. La facilità alla desquamazione rende conto della classica "cute cinerea" che spinge gli individui che ne sono colpiti ad applicare vari tipi di olii e sostanze grasse con conseguenti disturbi follicolo-occlusivi.



non correttamente, considerati più sudati, untuosi e maleodoranti ma la densità di ghiandola sudoripare eccrine è la stessa. I neri africani hanno forse il doppio di ghiandole eccrine funzionanti rispetto alla loro controparte americana, il che rappresenta un adattamento di acclimatazione piuttosto che differenze strutturali. Infatti, dato un identico ambiente di vita e di lavoro, sembra che la capacità della traspirazione eccrina sia equivalente in tutti gruppi razziali. A conferma di questo dato si può citare l'osservazione che la miliaria si osserva raramente negli africani che portano abbigliamenti tradizionali, ma si osserva sempre più spesso negli africani urbanizzati che indossano abiti di stile, taglio e materiale occidentale. L'importanza di fattori ambientali è certamente molto importante.

Non sembrano inoltre esistere differenze nella densità di ghiandole sebacee per unità di superficie.

Differenze maggiori si osservano nei capelli, soprattutto per quanto riguarda la sezione di taglio e la forma del follicolo pilifero. Le unghie mostrano strie pigmentarie lineari e un aumento del contenuto in azoto, senza significati patologici. Per quanto riguarda derma e sottocute, ci sono solo poche informazioni che comparano i diversi gruppi. Alla microscopia ottica la distinzione tra derma papillare e reticolare è meno netta nella cute nera ed è raro osservare elastosi solare, anche nella cute fotosposta. Le fibre elastiche immature, ossitalaniche ed elauiniche, osservabili alla giunzione dermo-epidermica e nel derma papillare, a differenza della cute bianca, non sembrano essere sistemate in maniera ordinata nelle cosiddette formazioni "candelabra-like". Tenendo pertanto ben presente questi concetti, da un punto di vista anatomico-fisiopatologico, è poco conveniente parlare di "dermatologia della pelle nera".

In passato molti autori hanno sentito la necessità di scrivere trattati di dermatologia sulla differenza tra malattie su pelle bianca e su pelle nera. Ma altri autori ancora si chiedevano se queste pubblicazioni avessero un supporto scientifico. Nell'affrontare la questione dei problemi dermatologici su cute nera si deve inoltre stabilire se ci siano malattie caratteristiche solo della pelle nera o strutture cutanee

che possano essere diverse nella pelle nera rispetto alla pelle bianca. Analizzando la letteratura scientifica in proposito, si può osservare che ci sono pochi dati che confermano la presenza di peculiarità tipiche della cute nera.

È difficile oggi poter affermare che alcune popolazioni, in base a caratteristiche etniche, siano più soggette di altre a determinate malattie. Più che fattori razziali, nell'insorgenza di alcune malattie, anche cutanee, intervengono in modo determinante altri fattori, come quelli genetici, ambientali, ecologici, economici, sociali, alimentari, professionali e soprattutto la possibilità di accedere o meno a servizi medici adeguati e ottenere quindi corrette diagnosi, nonché opportune e tempestive terapie (Jablonski, 2001).

Caratteristiche della pelle scura

Tutte le malattie cutanee che si osservano su pelle bianca, si osservano anche su cute scura; non ci sono malattie cutanee specifiche della pelle nera, quindi l'approccio è sostanzialmente lo stesso. Tuttavia, è evidente che il dermatologo, il medico, l'operatore sanitario in genere, deve porre particolare attenzione al diverso modo in cui può apparire la stessa dermatosi, che si presenta in forma differente su cute bianca e su cute nera, oppure alla diversa reazione che lo stesso processo patologico può provocare sulla pelle nera. Infatti, molte reazioni cutanee su pelle nera possono essere accentuate o al contrario possono essere quasi inapparenti, così da rendere necessario un differente approccio diagnostico e terapeutico. Le differenze più significative si possono osservare nei diversi pattern di reazione che la cute scura offre in risposta ai diversi stimoli. Le basi anatomiche, biochimiche o genetiche per questi pattern di reazione a tutt'oggi non sono ancora completamente note. Questi pattern di reazione insoliti portano a manifestazioni cliniche che possono confondere il medico superficiale ma che aiutano invece il professionista attento. Si tratta di:

- lesioni prevalentemente papulose, anche in disturbi non di per sé papulosi;
- accentuazione del pattern "follicolare";

Caratteristiche somatiche e condizioni climatiche

CLIMI CALDO- UMIDI

- Il colore nero protegge dalle radiazioni UV.
- Le dimensioni del corpo piccole, permettono di aumentare la superficie rispetto al volume e quindi l'evaporazione del sudore.
- Le dimensioni piccole riducono il fabbisogno di energia e quindi viene prodotto meno calore all'interno del corpo durante i movimenti.
- I capelli crespi permettono al sudore di restare più a lungo a contatto col corpo e aumentare quindi il raffreddamento.

CLIMI TEMPERATI

- L'alimentazione di solito prevalentemente cerealicola, con mancanza di vitamina D, non eviterebbe agli europei il rachitismo, se la minore quantità di pigmento melanico non permettesse ai raggi UV di attraversare facilmente la cute e trasformare i precursori presenti negli alimenti in vitamina D.

CLIMI FREDDI

- 1 Nei mongoli, il corpo e la testa tendono alla rotondità e diminuiscono la superficie rispetto al volume, riducendo la perdita di calore.
- 2 Il naso è piccolo, riducendo così il pericolo di congelamento.
- 3 Le narici sono piccole, così l'aria arriva lentamente ai polmoni, in modo da poter essere prima scaldata e umidificata.
- 4 Gli occhi sono piccoli, protetti dalle palpebre, vere e proprie borse di grasso, che formano un efficace isolante termico.

- reazione fibroblastica più intensa;
 - particolare propensione verso l'"anularità";
 - tendenza alla reazione ipercheratosa del follicolo pilosebaceo;
 - particolare tendenza alla lichenificazione.
- Osserviamo in dettaglio le principali strutture e funzioni della cute, per cogliere eventuali differenze tra pelle nera e pelle bianca.

Epidermide

Strato corneo

Lo spessore medio dello strato corneo è identico nei soggetti bianchi e neri (Weigand, Haygood, Gaylor, 1974). Nei soggetti di pelle nera si osserva al microscopio un maggior numero di strati cellulari nello strato corneo (circa 20 contro i 16 dei bianchi) Poiché la pelle nera contiene più strati cellulari ma ha uno spessore pressoché

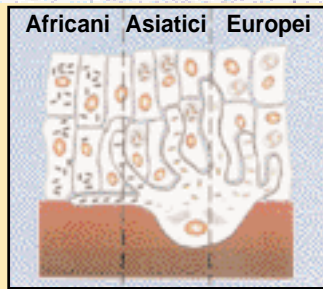
identico a quello della pelle bianca, si pensa che la pelle nera sia più compatta. La superficie dei corneociti è identica nei soggetti bianchi, neri e orientali (Corcuff et al., 1991). Al contrario la desquamazione spontanea è 2,5 volte più importante nel nero (Corcuff et al., 1991). Studi più approfonditi sono necessari per spiegare l'apparente contraddizione di una desquamazione maggiore e di una migliore coesione colloidale. Alcuni studi sperimentali suggeriscono che l'epidermide nel soggetto nero abbia un contenuto di lipidi epidermici leggermente superiore al bianco, che potrebbe spiegare la miglior coesione intracellulare.

Apparato melanocitario

Il sistema melanocitario è responsabile della pigmentazione della pelle e quindi del colore che essa può assumere. La principale differenza biologica tra la pelle bianca

Struttura dei melanosomi in differenti gruppi etnici

- Singolo melanocita, interagente con cheratinociti, diviso in tre sezioni
 - Negli africani, i melanosomi si presentano come particelle pesantemente pigmentate
 - Negli europei e negli asiatici, gruppi di melanosomi racchiusi in membrane danno diverse sfumature di colore.



e la pelle nera è che quest'ultima possiede una particolare capacità di produrre e distribuire il pigmento melanico. Non ci sono differenze razziali nel numero di cellule che producono melanina: infatti tutti i tipi di pelle possiedono lo stesso numero di melanociti per unità di superficie, ma la loro struttura è diversa (Fellner et al., 1979). La pelle nera è molto efficiente nella produzione di eumelanina

dai melanociti. I melanociti nella cute nera producono melanosomi più grandi e melanizzati che i melanociti di altre popolazioni, e i melanosomi sono anche "confezionati" diversamente. Nel bianco i melanosomi sono piccoli (400 nm) e riuniti in gruppi all'interno dei cheratinociti: sono degradati nello strato superficiale dell'epidermide. Nel nero i melanosomi sono grandi (800 nm), dispersi sin-

golarmente nel citoplasma dei cheratinociti, non sono praticamente degradati e arrivano intatti allo strato corneo (Kollias et al., 1991; Szabò et al., 1969). I melanociti dei soggetti neri producono eumelanina compatta. Il melanocita del soggetto caucasico produce eumelanina associata a una quota di feomelanina. Sono inoltre molto più suscettibili ai traumi anche minimi, con frequenti fenomeni di ipo o iperpigmentazione post-infiammatori, assai inestetici.

Nel soggetto nero il pigmento melanico è costantemente presente nella parte alta del derma; nel bianco, al contrario, tale reperto si osserva raramente (Sarrat et al., 1971; Vasilevskij et al., 1988). Il colore della pelle umana spesso si modifica anche in base al sesso. La donna per esempio presenta una colorazione lievemente più chiara rispetto all'uomo. Studi colorimetrici e spettrofotometrici indicano che tale diversità potrebbe risiedere principalmente nelle differenti concentrazioni di emoglobina e di pigmento melanico nelle diverse etnie. Nel bianco si tratta

essenzialmente di una differenza solo nella concentrazione di emoglobina, nell'orientale (vietnamita e cinese) sono coinvolti sia l'emoglobina che il pigmento melanico, mentre nei neri la differenza è data unicamente dalla concentrazione di melanina. La ricchezza in melanina dello strato corneo può essere responsabile dell'aspetto relativamente secco della pelle nera, con una desquamazione più fine e, soprattutto, meglio visibile perché le squame risultano chiare su fondo scuro (La Ruche, Cesarini, 1992). La melanina è una molecola instabile dotata di numerose proprietà fisiche e chimiche. La principale è la capacità dell'eumelanina di agire come scavenger dei radicali liberi (anioni superossido, perossido di idrogeno) che si formano durante i processi foto-biochimici. La cute nera contiene una grande quantità di granuli di melanina distribuiti attraverso i cheratinociti nell'epidermide. Numerosi melanosomi dispersi attraverso le cellule dell'epidermide offrono una considerevole protezione dalle radiazioni ultraviolette nocive. Differenze nell'attività dei melano-

Le peculiarità salienti del sistema melanocitario

- I melanociti sono più sensibili a traumi anche minimi, con esiti ipo- o iperpigmentati particolarmente suggestivi (Morrone, Giannetti, 1999)
- È presente un'augmentata attività dei melanociti della mucosa orale, dei dotti galattofori, della congiuntiva, della superficie prepuziale interna e delle meningi (Rosen, 1995)
- I melanociti hanno una produzione particolarmente efficiente di eumelanina (La Ruche, Cesarini, 1992)
- Non ci sono differenze nel numero di melanociti (Fellner, 1979)
- I melanosomi sono più grandi e più "melanizzati", dispersi singolarmente (in numero da 1 a 3) nel citoplasma dei cheratinociti, poco degradati e arrivano intatti nello strato corneo (Kallias, 1991)
- Il pigmento melanico è costantemente presente nella parte alta del derma ed è diffuso in tutti gli strati epidermici (Vasilevskij, 1988)

La funzione di barriera epidermica nei neri rispetto ai bianchi

- Lo spessore medio dello strato corneo è identico (Kompaore, 1993)
- C'è un maggior numero di strati cellulari (Berardesca, 1991)
- La desquamazione spontanea è 2,5 volte maggiore (Corcuff, 1991)
- L'epidermide ha un contenuto di lipidi epidermici leggermente superiore (Berardesca, 1994)
- C'è una diminuita penetrazione chimica transcutanea (Berardesca, 1994)
- La cute nera ha una resistenza elettrica doppia rispetto alla cute bianca (Weigand, 1981)
- La trasmissione dei raggi UV (300- 404 nm) è circa del 30% in meno (Rosen, 1995)
- C'è un aumento della perdita d'acqua transepidermica, misurabile sia in vivo che in vitro (Wilson, 1988)

nociti, nel colore della cute e nella capacità a resistere agli insulti da eccessiva esposizione ai raggi ultravioletti sembrano comunque essere sotto il controllo genetico.

Derma

I soggetti di cute nera producono cicatrici massive deturpanti, cheloidi e cicatrici ipertrofiche. È stato anche sottolineato che il fenomeno della lichenificazione è molto più comune nei pazienti di colore. È sorprendente che le ricerche correnti sul collagene non abbiano messo in evidenza differenze sulla formazione di fibroblasti nella pelle nera, o nelle risposte alle linfocine/monochine e alla capacità di produrre collagene. È del tutto probabile che l'abilità dei fibroblasti a essere stimolati, a replicarsi e a produrre collagene sia geneticamente controllata. La capacità di produrre cicatrici ipertrofiche e cheloidi è ereditaria e non è una caratteristica etnica o razziale. Abbiamo osservato numerosi pazienti sia di colore sia bianchi che producevano collagene in abbondanza, con formazione di grandi cheloidi e cicatrici ipertrofiche in seguito a episodi di acne nodulo-cistica, herpes zoster o anche dopo interventi chirurgici di minima entità. Nei soggetti neri pertanto le biopsie cutanee devono essere praticate con estrema prudenza evitan-

do, se possibile, regioni come il volto.

Ghiandole sudoripare eccrine

Le ghiandole sudoripare eccrine sono distribuite su tutta la superficie cutanea dell'essere umano, con 2-3 milioni di ghiandole sulla cute di ciascuna persona. Le ampie variazioni nel numero delle ghiandole in ogni individuo sembrano dovute più che a un fattore razziale, a fattori di adattamento ambientale e individuale (Szabò, 1962). Kawahata e Sakamoto nel 1951 dimostrarono che il numero totale di ghiandole sudoripare per unità di superficie cutanea sulla pelle di giapponesi nati in Giappone che migrano ai tropici è lo stesso di quello dei giapponesi nati in Giappone e che continuano a risiedere in Giappone. Tuttavia i giapponesi nati ai tropici da genitori a loro volta già nati ai tropici possiedono un numero di ghiandole sudoripare significativamente aumentato rispetto agli altri due gruppi.

Queste ricerche tendono a dimostrare che sono i fattori ambientali, in particolare quelli climatici, piuttosto che razziali, responsabili delle differenze che si possono osservare sul numero delle ghiandole eccrine. Altri studi, come quelli di Hermann e Rebell, hanno confermato che non ci sono sostanziali differenze tra l'attività sudoripara di persone bianche e nere. La su-

dorazione inoltre non sembra correlarsi a differenze etniche o somatiche. La quantità di sudore prodotto a una determinata temperatura, è in rapporto all'acclimatazione al calore piuttosto che a determinate caratteristiche anatomiche o fisiologiche specifiche di alcune razze (Hermann, Prose, Sulzberger, 1952; Rebell, Kirk, 1962). Da alcuni studiosi è stato ipotizzato che possa esistere una relazione tra la pigmentazione cutanea e l'aumentata sudorazione, dovuta alla maggiore capacità di assorbire calore della pelle nera rispetto a quella bianca: tuttavia non ci sono ancora elementi certi a conferma di tale ipotesi.

Per secoli si è creduto che la pelle dei neri possedesse ghiandole sudoripare più attive per unità di superficie cutanea. Una maggiore tolleranza al calore era stata anche attribuita alla pelle nera. Hermann e collaboratori dimostrarono l'assenza di differenze sostanziali tra la capacità di sudorazione di bianchi e neri. Hermann e altri, così come Janowitz e Grossman, trovarono invece, alcune differenze nelle capacità sudoripare di femmine e maschi (Hermann, Prose, Sulzberger, 1952; Rebell, Kirk, 1962; Janowitz, Grossman, 1950).

Ghiandole sudoripare apocrine

Le ghiandole sudoripare apocrine si osservano sull'intero corpo in tutti mammiferi, fuorché negli es-

seri umani, dove invece sono assenti o atrofizzate in tutte le aree del corpo, a eccezione delle regioni ascellari, inguinali, pubiche, periombelicali, perianali e del canale uditivo esterno. Anche in questo caso è stato dimostrato che possono esserci notevoli variazioni individuali nella distribuzione e nella grandezza delle ghiandole apocrine e che tali variazioni non possono assolutamente essere usate a scopo di pretese superiorità razziali, come invece era stato fatto in passato.

Ghiandole sebacee

Non ci sono molti dati sulla secrezione sebacea nei soggetti neri, anche se alcuni autori ritengono che le ghiandole sebacee in questi individui possano essere più grandi e più attive che nei bianchi. Tuttavia, poiché il sesso e l'età possono influenzare la loro forma e grandezza, non si può affermare che esistano vere differenze rispetto alle ghiandole sebacee nei soggetti bianchi.

Capelli e unghie

La differenza tra i capelli dei soggetti neri, bianchi e orientali è dovuta alla sezione di taglio del follicolo pilifero che determina la forma del capello. La sezione di taglio è arrotondata nel bianco e nell'orientale e il fusto pilifero è dritto o rigido; è ellittica o appiattita nel nero, rendendo così il capello crespo.

Distribuzione delle ghiandole cutanee

- La densità delle ghiandole eccrine per unità di superficie è la stessa
- La densità lievemente maggiore delle ghiandole eccrine nei neri africani rispetto ai neri americani è funzione di ragioni climatiche
- La miliaria si osserva frequentemente solo nei neri urbanizzati, che vestono alla moda occidentale
- Non c'è alcuna differenza nella densità di ghiandole sebacee per unità di superficie

(Montagna, 1991, Pochi, 1988, Leeming, 1974)

È la forma del follicolo pilifero a determinare la forma del capello e la sua sezione di taglio. Il follicolo pilifero negroide, incurvato ma anche elicoidale, a spirale, spiega la forma crespa del capello. Il follicolo nei soggetti orientali è completamente dritto mentre quello del bianco ha una forma intermedia. Il capello crespo è più fragile, si rompe facilmente e tende ad alterarsi spontaneamente. L'analisi della struttura evidenzia una debole coesione delle cellule corticali. I peli nel resto del corpo sono più deboli nel nero ma la calvizie è poco fre-

quente. Le proprietà chimiche e fisiche del capello sono le stesse nei bianchi e nei neri e ciò conferma che la forma del capello non è in relazione con una struttura biochimica particolare. Quattro forme principali di fibre del capello sono note: fibra diritta, ondulata, elicoidale o a spirale che appare come un'elisse appiattita in sezione trasversale. Nei bianchi la forma dei capelli mostra ampie variazioni, anche se i capelli sono prevalentemente lunghi, diritti, ondulati o elicoidali. A differenza dei soggetti di pelle chiara, i neri sembrano avere meno

peli sul corpo per unità di superficie: la barba è di solito più rada e in sede toracica la peluria è diminuita. Più che a fattori razziali, ciò sembra dovuto ai fattori genetici responsabili delle notevoli diversità delle caratteristiche dei capelli, in particolare dell'indice di crescita. Le unghie del nero e del bianco sono identiche, anche se nel primo si possono osservare spesso strie pigmentarie lineari senza un preciso significato patologico. Sono state riscontrate comunque differenze significative nel loro contenuto in azoto, senza apparenti conseguenze pratiche (Hein et al., 1977).

Particolarità funzionali del rivestimento cutaneo

Le differenze morfologiche della pelle del soggetto nero comportano particolarità funzionali.

Idratazione epidermica e resistenza cutanea

La resistenza elettrica cutanea del soggetto nero è circa due volte quella del bianco (Johnson, Corah, 1963). Si ritiene che l'80 per cento della resistenza cutanea elettrica provenga dallo strato corneo, per

cui sono state considerate due ipotesi: lo strato corneo del nero possiede uno spessore maggiore, oppure è presente nei due tipi di pelle un numero differente di ghiandole sudoripare eccrine attive. Altri ricercatori suggeriscono un possibile ruolo dell'idratazione. Una maggiore idratazione infatti comporta una maggiore conduttività cutanea e un maggiore rigonfiamento dello strato corneo. Si produrrebbe così un blocco meccanico dei pori sudoripari con diminuzione della superficie di sudorazione del nero, che avrà un'epidermide meno idratata (Fowles, Rosenberry, 1973).

Termoregolazione

Nella termoregolazione sono in gioco due meccanismi principali: la sudorazione (di cui si è già detto precedentemente) e la vasomotricità cutanea.

La sperimentazione della reattività cutanea indotta dall'applicazione di un vasodilatatore sui due diversi tipi di cute ha dato risultati sostanzialmente sovrapponibili: ciò può implicare sia una penetrazione percutanea del farmaco e una vasomotricità identiche, sia permea-

bilità differenti compensate da reazioni vascolari diverse (Guy et al., 1985). Nel nero sembra comunque esistere una reattività differente dei vasi sanguigni. La perspiratio insensibilis aumenta con la temperatura cutanea allo stesso modo nei due tipi di pelle ma, a diverse temperature, è significativamente più elevata nei campioni di pelle nera (Wilson et al., 1988).

Assorbimento percutaneo

In genere la cute bianca è più permeabile della cute nera a certi composti chimici, ma bisogna considerare almeno due ipotesi per spiegare questa variazione: una differenza del metabolismo del prodotto assorbito nei due tipi o una differenza della capacità di fissazione allo strato corneo del prodotto sulle pelli chiare e pigmentate. D'altro canto la proprietà di barriera della cute è legata alla compattezza dello strato corneo e anche per questo motivo la pelle nera risulta meno permeabile (Schenplein, 1976).

Reazione a un irritante o a un allergene

Irritazione

Tradizionalmente la pelle nera è ritenuta più resistente di quella bianca a una irritazione chimica e ciò viene confermato da alcuni studi (Weigand, Gaylor, 1974). La pelle bianca dà una risposta eritematosa a concentrazioni inferiori di irritante, probabilmente perché la pelle nera ha minore capacità di assorbimento: infatti, i due tipi di cute, private dello strato corneo, danno lo stesso tipo di risposta.

Un modello di irritazione molto specifico della pelle nera è l'acne indotta da pomate: si tratta di un'eruzione acneiforme monomorfa con comedoni e microcisti sulla fronte e sulle tempie che colpisce i soggetti che utilizzano creme grasse per tempi prolungati. L'aspetto è clinicamente e istologicamente quello di un'acne volgare, ma sono rari gli elementi infiammatori papulopustolosi.

Nel soggetto bianco, invece, l'uso prolungato di prodotti comedogeni determina un'eruzione infiammatoria, papulopustolosa, con disorganizzazione del follicolo pilifero e, solo secondariamente, comparsa di comedoni. Questo modello sperimentale dimostra chiaramente il diverso tipo di reattività dei due ti-

pi di cute: quella bianca si infiamma precocemente, con rottura delle pareti e versamento del contenuto del follicolo nel derma, mentre quella nera dà una risposta di tipo proliferativo con produzione in eccesso e ritenzione delle cellule cornee. Dunque il follicolo pilosebaceo del nero è più robusto e più suscettibile a una reazione di tipo ipercheratosico; la reattività cutanea agli irritanti, invece, dipende soprattutto dalla diversa permeabilità, ma non bisogna tralasciare altri fattori quali il metabolismo e i mediatori dell'infiammazione (La Ruche, Cesarini, 1992).

Sensibilizzazione

L'iniezione intradermica di istamina nei soggetti non atopici, valutata con la misurazione della papula indotta, dà una risposta più significativa nei neri che nei bianchi (Van Niekerk, Prinsloo, 1985). Nel soggetto di pelle nera inoltre, sono più importanti gli effetti collaterali come la lichenificazione e la iperpigmentazione (Fisher, 1977). Gli allergeni più spesso in causa sono, come nei bianchi, il nichel e il cromo.

Effetti dei raggi ultravioletti nel soggetto pigmentato

La fotoprotezione

Il ruolo fotoprotettore della melanina è fondamentale. Lo strato corneo risulta essere una barriera naturale fotoprotettrice. L'iperplasia epidermica fotoindotta è un fattore fotoprotettivo fondamentale nel bianco, ma si verifica allo stesso modo nel soggetto pigmentato (La Ruche, Cesarini, 1992).

Sono stati valutati i fattori di protezione dello strato corneo e dell'epidermide sottostante come se fossero un filtro solare. Il fattore di protezione viene calcolato come il rapporto tra la dose eritematogena minima sulla pelle con protezione e la dose eritematogena minima sulla cute senza protezione (Kaidbey et al., 1979). La trasmissione delle radiazioni è l'inverso del fattore di protezione. La trasmissione media di UVB nell'epidermide di soggetti neri è pari al 7,4 per cento, contro il 24,9 per cento dell'epidermide dei soggetti caucasici.

La trasmissione di UVB nello strato corneo isolato di individui neri è di 30,2 per cento, mentre negli individui caucasici è di 47,6 per cen-

Capelli e unghie

- La sezione di taglio del capello è ellittica e appiattita nel nero, rendendo così il capello crespo
- Le unghie del nero presentano strie pigmentarie lineari, senza significato patologico
- Il follicolo pilifero è incurvato, elicoidale o a spirale
- Nelle unghie è stato ritrovato un aumento del contenuto in azoto

Patterns reattivi della cute

- Lesioni prevalentemente papulose, anche in disturbi non di per sé papulosi
- Particolare propensione verso "l'anularità"
- Accentuazione del pattern "follicolare"
- Tendenza alla reazione ipercheratosica del follicolo pilosebaceo
- Reazione fibroplastica più intensa
- Particolare tendenza alla lichenificazione e alle discromie

to. L'epidermide nera è quattro volte più protettiva di quella bianca, nei confronti degli UVB, mentre è meno marcata la differenza con i campioni di strato corneo (Kaidbey et al., 1979).

Per quanto riguarda gli UVA, la trasmissione media dell'epidermide risulta essere di 17,5 per cento nel soggetto nero e di 55,5 per cento nel caucasico.

La quantità di melanina e l'organizzazione dei melanosomi all'interno dei cheratinociti variano a seconda del tipo di pigmentazione (Szabò et al., 1969) e ciò implica differenza nell'assorbimento delle radiazioni visibili (Willis, 1988). L'epidermide del bianco è più trasparente non solo alla luce visibile ma anche agli ultravioletti. A 300 nm la stimolazione della sintesi dei melanosomi per esposizione ripetuta agli UVA dà solo una protezione modesta nei confronti del colpo di sole (Kaidbey, Kligman, 1978): la dose eritematogena minima (DEM) è accresciuta solo di due o tre unità. Questo processo non aumenta significativamente lo spessore dello strato corneo e non modifica lo spessore dei melanosomi (Pathak et al., 1976).

Al contrario, la stimolazione della melanina con la somministrazione di psoraleni accresce la DEM di sei unità, trasformando la distribuzione di melanosomi del bianco in un modello negroide (Toda et al., 1972). Anche nel soggetto di colo-

re la melanina non è solo un fattore fotoprotettivo. Secondo i diversi autori la DEM del nero è da dieci a trenta volte superiore a quella del bianco; inoltre, in questi individui è difficile apprezzare l'eritema e determinare la DEM (Kaidbey et al., 1979; Olson et al., 1973; Andersen, Maibach, 1979).

Spesso il solo indice del colpo di sole è la desquamazione che appare il giorno dopo (La Ruche, Cesarini, 1992).

La fotosensibilizzazione non è rara nei soggetti neri: da farmaci, da contatto, luciti polimorfe (Andersen, Maibach, 1979).

Al contrario, le reazioni fototossiche sono meno frequenti, così come lo sono le patologie da esposizione solare cronica (cheratosi attiniche, cheratoacantomi, carcinomi baso e spinocellulari e invecchiamento cutaneo), dovute ad assorbimento di alte dosi cumulative e prolungate nel tempo di raggi UVB e UVA.

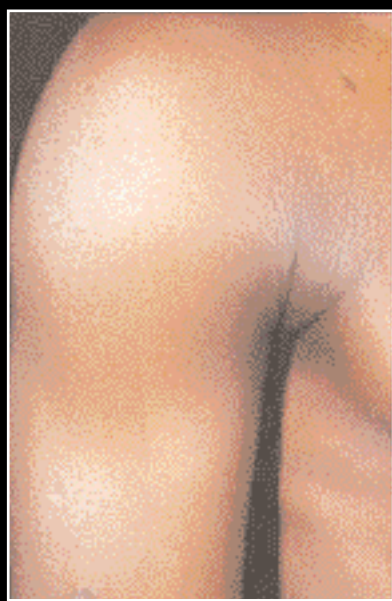Effetti degli UV sul sistema immunitario

Gli UVB alterano la funzione delle cellule di Langerhans (cL), determinando una immunosoppressione temporanea (Kripke, Morison, 1985).

Nel 1988 Hollis e Scheibner osservarono una deplezione delle cL, dopo un'unica irradiazione di raggi UVB, uguale sia sulla pelle scura di aborigeni australiani sia sulla

Alterazione pigmentarie fisiologiche della cute di colore

- E' importante, quando si osserva e si studia la pelle scura, distinguere le manifestazioni fisiologiche dalle lesioni di natura patologica. Tra le prime, comunemente definite "nuances della pelle nera" possiamo osservare:
 - Linee di demarcazione pigmentaria
 - Pigmentazione ungueale
 - Macule melanotiche volari
 - Iperpigmentazione palmoplantare
 - Pits palmoplantari
 - Leucoedema
 - Pigmentazione orale



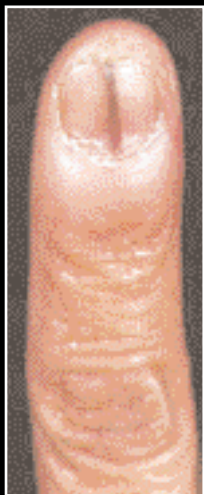LINEE DI DEMARCAZIONE PIGMENTARIA: LINEE DI TIPO A

(regione anterolaterale del braccio superiore) circa il 45% dei pazienti

- Descritte da Futcher nel 1938 (linee di Futcher)
- Corrispondono all'innervazione dermatomera descrittta da Vogt (linee di Vogt)

PIGMENTAZIONE UNGUEALE

- Probabilmente è in relazione con i traumi ripetuti
- Più frequentemente sono colpiti il primo e secondo dito
- Possono essere coinvolte anche molte unghie. È presente nel 50- 90% degli adulti
- Aumentata produzione di melanina nella matrice ungueale, corrispondente a un aumento del pigmento nella lamina D. D.: melanoma e lesioni nevice ungueali, agenti citotossici, sali d'oro, paronichia da *P. mirabilis*, applicazione di mercurio o argento



pelle chiara di australiani di origine celtica. L'epidermide scura conferisce certamente una maggiore protezione alle cL rispetto a quella chiara, ma in entrambi i casi la fotoprotezione non è sufficiente a prevenire questa riduzione (Hollis, Scheibner, 1988).

Nel soggetto bianco, dopo una irradiazione di UV, le cL passano nell'epidermide da una posizione media a una posizione basale, mentre nel nero accade l'inverso; da una posizione basale passano a una media. I melanociti del soggetto nero rispondono in modo più

efficace alla stimolazione solare e sono più sensibili di quelli dei bianchi, ma non interferiscono con l'attività delle cL, né le proteggono dalla deplezione dopo esposizioni solari multiple, più di quanto non avvenga nella cute chiara (Morison, 1989).

Sintesi cutanea di vitamina D

La sintesi cutanea di vitamina D è probabilmente il solo effetto benefico, essenziale delle radiazioni UV nell'uomo. Si produce nella parte profonda dell'epidermide sotto l'azione degli UVB (290-320 nm) (Holick et al., 1980). Una gran parte dei fotoni di questa lunghezza d'onda raggiunge l'epidermide del bianco (Holick et al., 1987), ma una quantità quattro volte inferiore di UVB arriva a questo livello nel nero (Kaidbey et al., 1979). È ragionevole pensare che una quantità minore di vitamina D si possa formare nell'epidermide nera. Questo è stato effettivamente osservato da Beadle nel 1977 (Beadle, 1977). Il rischio di carenza di vitamina D nel nero è quindi maggiore. Quando l'esposizione al sole è ripetuta, la pelle nera è comunque in grado di produrre quantità sufficienti di vitamina D anche se i tempi di esposizione sono molto più lunghi: questo perché la melanina crea una barriera che diminuisce la penetrazione dei raggi UVB e non perché le cuti più scure abbiano una diversa capacità di sintetizzare la vitamina D, sintesi che rimane identica per tutti i diversi fototipi.

La cute normale

I soggetti neri non costituiscono un'unità nazionale, ma un insieme di soggetti in cui le diverse sfumature del colore della pelle possono andare dal chiaro più tenue allo scuro più intenso.

La pigmentazione dei neri non è uniforme. La regione palmare e plantare, la regione periorbitaria sono pigmentate in modo disomogeneo, e questo può creare dei problemi diagnostici non indifferenti. Per esempio, le macchie multiple rendono a volte difficili le diagnosi di sifilide palmoplantare.

Esiste una grande variabilità nella quantità di pigmento melanico nei soggetti neri. In una stessa dermatosi possono osservarsi lesioni iper e ipopigmentate associate.

Le eczematidi sono ipocromiche o ipercromiche. La pityriasis versicolor può presentarsi sotto una forma iperpigmentata con fini squame nerastre che danno alla pelle un caratteristico aspetto "crasseux". L'iperpigmentazione dell'epidermide in necrosi del tetto delle bolle in corso di tossidermie contrasta con la depigmentazione del derma sottostante (Collin et al., 1979).

Una ipopigmentazione è un riscontro abbastanza comune, fino al 43 per cento circa degli uomini e al 36 per cento circa delle donne, a livello delle regioni mediosternale e laterali del corpo. La pigmentazione delle zone esposte al sole è spesso più intensa di quella delle zone nascoste. Nei bambini grassi a livello delle pieghe la pigmentazione è meno accentuata (Wallach, 1981). La pigmentazione delle mucose è ugualmente frequente, non omogenea, irregolare e la si trova nel 77 per cento dei soggetti di età superiore ai 50 anni. Il leucoedema, film grigiastro traslucido della mucosa della bocca alla superficie interna delle gote, è una modificazione benigna della bocca che si trova nel 50 per cento dei bambini. Questo leucoedema corrisponde a un edema dell'epitelio malpighiano. Le gengive sono frequentemente pigmentate, il colorito varia dal blu al bruno scuro. Nelle forme atipiche, bisogna osservare bene le pigmentazioni patologiche della bocca; si deve ricercare un'esposizione a sali di metalli, agli anti malarici di sintesi alle fenotiazine, a una malattia di Addison, a un'emocromatosi, a dei tatuaggi effettuati per ragioni estetiche con l'aiuto di particelle di carbone. Questi tatuaggi delle gengive provocano a volte la comparsa di tumori gengivali iperpigmentati (Sam, 1978).

E' importante, quando si osserva e si studia la cute nera, distinguere le manifestazioni fisiologiche dalle lesioni di natura patologica. Tra le più frequenti nuances cutanee caratteristiche della pelle scura possiamo osservare:

- le linee di demarcazione pigmentaria;
- pigmentazione ungueale;
- macule melanotiche volari;
- iperpigmentazione palmoplantare;
- pigmentazione orale;
- chiazze mongoliche;
- leucoedema;
- "pits" palmoplantari.

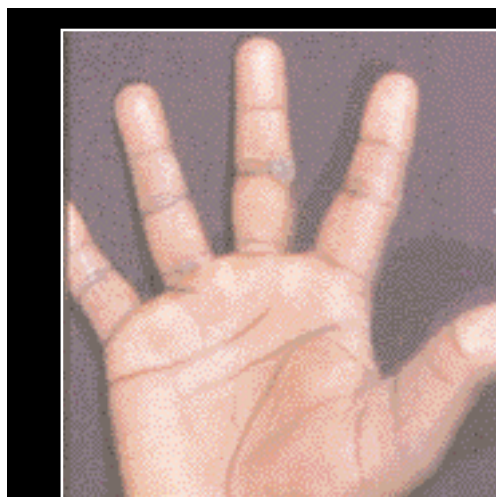Nuances della cute nera

Si tratta di condizioni cutanee, prive di significato patologico, che frequentemente possono essere osservate nei soggetti di cute scura. Si possono rilevare diversi tipi di nuances cutanee.

Linee cutanee di demarcazione pigmentaria

Le linee di demarcazione pigmentaria sono regioni ben definite di passaggio improvviso tra aree contigue, una delle quali è più profondamente pigmentata e l'altra meno. Ne esistono cinque tipi, denominati con le prime lettere dell'alfabeto. Il concetto è stato elaborato da Futcher in un lavoro del 1938 (Futcher, 1938) su una casistica di neri americani e pertanto le linee di demarcazione pigmentaria sono spesso denominate "linee di Futcher". I Tipi A e B seguono l'innervazione dermatomica della cute descritta dall'anatomista viennese Voigt e pertanto prendono anche il suo nome, "Linee di Voigt". I tipi A e B sono demarcazioni reali, longitudinali, rispettivamente della regione anterolaterale del braccio e della faccia posteromediale della coscia e della gamba; sono totalmente asintomatiche. Possono avere inizio durante la gravidanza, benché non regrediscono di solito nel postpartum, particolarmente per quanto riguarda il tipo B. Si possono osservare anche linee dell'avambraccio, che, sempre nella casistica di Mc Donald e Kelly, erano presenti nel 60 per cento degli uomini e nel 70 per cento delle donne. In molti casi sembrava essere la continuazione della linea di demarcazione del braccio. Mc Donald e Kelly osservarono le linee della coscia in circa un quarto dei loro pazienti e in due terzi di questi erano presenti in concomitanza le linee della regione anterolaterale del braccio. Erano localizzate più frequentemente sulla superficie postero mediale della coscia.

A livello della gamba, le linee di demarcazione di solito si estendono dalla fossa poplitea a metà strada fra il tallone e il malleolo mediale. In molti casi si tratta della continuazione delle linee della coscia. Tutte queste linee si osservano raramente nei neonati neri, ma



PITS PALMARI CHERATOSI PUNCTATA DELLE PIEGHE PALMARI

piccole papule ipercheratosiche limitate alle pieghe palmari

Circa il 40% dei pazienti; fittone ipercheratosico che si invagina nell'epidermide. La base del "pit" può essere associata a un dotto sudoriparo eccrino, con lieve infiltrato linfocitico. D. D.: cheratosi arsenicali, cheratodermia punctata ereditaria

molti di loro possono presentare delle linee sostanzialmente simili in corrispondenza del follicolo pilifero. Si può osservare inoltre una netta modificazione lineare del colore tra la superficie laterale più scura, che comprende il pelo lanugo e l'area mediale senza pelo lanugo. Una possibile spiegazione di questa osservazione è che il follicolo pilifero determini un colore più scuro alla cute, e questo sarebbe ulteriormente confermato dalla brusca demarcazione che si nota nei neonati tra la regione preauricolare più scura e la cute circostante sempre più chiara.

I tipi C e D sono sostanzialmente delle bande ipopigmentate, in sede rispettivamente toracica e dorsale e, per quanto riguarda il tipo C, sembrano essere legate a un tratto autosomico dominante. Le linee di tipo E in realtà non sono linee, ma piuttosto chiazze ipopigmentate tondeggianti, ovalari e a virgola, localizzate a livello della regione prosterale.

La diagnosi differenziale deve essere posta nei confronti della vitiligo, delle discromie post-infiammatorie, l'ipomelanosi di Ito e, per quanto riguarda soprattutto le linee di tipo E, con le "ash leaf spots" della sclerosi tuberosa. Futcher,

nel 1938, osservò una demarcazione lineare colorata sulla superficie flessoria del braccio: la parte mediale era più chiara della superficie laterale. Tuttavia Matsumoto fu il primo a descrivere con attenzione questa caratteristica. Anche altri ricercatori giapponesi riportarono diverse ricerche in questo campo che poi furono riassunte da Ito, il quale giunse alla conclusione che la linea di Futcher in effetti era presente nel 4 per cento dei giapponesi e si osservava dieci volte più frequentemente nelle femmine rispetto ai maschi (Ito, 1965). Vollum osservò questa demarcazione colorata nel 26 per cento dei bambini giamaicani di età compresa fra 1 e 11 anni, ma, a differenza delle ricerche giapponesi, non notò differenze nel rapporto fra maschi e femmine (Vollum, 1972). Mc Donald e Kelly dimostrarono che più del 50 per cento dei casi da loro visitati presentava questa alterazione lineare di colore bilateralmente e meno del 10 per cento la presentava solo monolateralmente; inoltre non sembrava esserci nei casi di lesione monolaterale correlazione con la dominanza della mano o del corpo (mancino o destro) (Mc Donald, Kelly, 1983). Nella nostra personale esperienza

abbiamo osservato questa linea nel 30 per cento degli individui adulti di colore da noi visitati, mentre nei bambini era presente nel 18 per cento cioè in un numero molto ridotto. Anatomicamente le linee di Futcher così come quelle dell'avambraccio, della coscia e delle gambe, non seguono il decorso di un determinato nervo o vaso sanguigno. Ancora oggi rimane aperto il problema della loro natura e del loro significato.

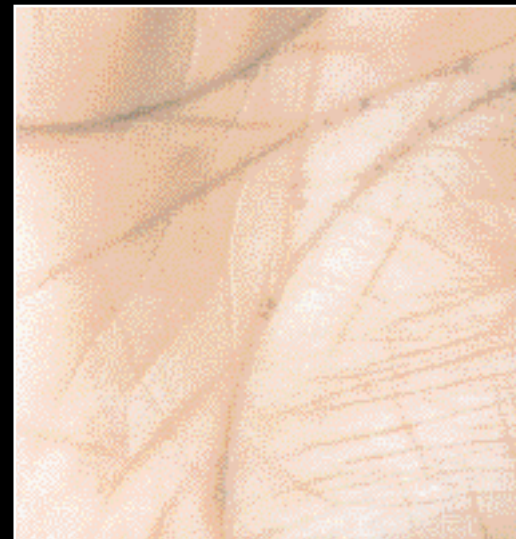Pigmentazione ungueale

Si possono osservare, nei soggetti di colore, a livello delle unghie delle mani e dei piedi, frequenti pigmentazioni, lineari, uniche o multiple, di dimensioni variabili da uno a quattro - cinque millimetri. Si tratta di manifestazioni lineari asintomatiche, longitudinali, di colorito variabile da bruno chiaro a nero. A volte la stessa unghia può avere bande multiple o possono essere coinvolte più unghie nello stesso paziente. Nei soggetti intensamente pigmentati, il colore nero può essere diffuso a tutta la lamina ungueale. Queste bande sono assenti alla nascita, appaiono progressivamente e aumentano

IPERPIGMENTAZIONI PALMO-PLANTARI IPERPIGMENTAZIONE PIEGHE PALMARI

Circa il 35% degli adulti e il 60% degli anziani

L'iperpigmentazione palmare può precedere di molti anni quella plantare.



con l'età. Nei soggetti molto pigmentati, la pigmentazione ungueale può divenire diffusa e può rendere difficile la diagnosi differenziale con un nevo nevocellulare sub-ungueale, con una pigmentazione secondaria alla somministrazione di antimalarici di sintesi, con una malattia di Addison e con un melanoma sub-ungueale. L'esame istologico rivela un'aumentata produzione della melanina nella matrice dell'unghia che determina un aumento del contenuto melaninico nella lamina (Monash, 1931; Daniel, 1985)

Le macule melanotiche volari

Molti individui neri possiedono macule pigmentate sulla pianta del piede, di varia forma e distribuzione. La caratteristica è una spiccata variabilità istologica. La maggioranza mostra aumento del contenuto di melanina solamente nei cheratinociti basali, senza un aumento dei melanociti epidermici. Alcune lesioni mostrano un aumento di tutta la melanina epidermica, anche se non accompagnata da iperplasia melanocitica. Infine, altre presentano un aspetto istologico di lentiggini (Chapel, 1979; Kaddu, 1997, Kiyohara, 2001)

Iperpigmentazione palmoplantare

Un'altra caratteristica non patologica della cute nera è l'iperpigmentazione delle pieghe palmari. E' discretamente diffusa. Macchie e chiazze iperpigmentate in queste sedi, si osservano a volte nei neonati neri, ma si sono rivelate presenti nel 35 per cento circa dei neri adulti esaminati da Mc Donald e Kelly e in più nel 60 per cento dei soggetti con oltre 65 anni di età. L'iperpigmentazione plantare sembra precedere l'iperpigmentazione palmare di parecchi anni. Poiché né l'iperpigmentazione palmare né quella plantare sono presenti alla nascita, i microtraumi ripetuti, con le successive alterazioni post infiammatorie potrebbero rappresentare il fattore causale di questo fenomeno.

Iperpigmentazione della mucosa orale

La pigmentazione orale è, come il nome implica, una deposizione fi-

siologica di melanina, di colorito da bruno chiaro a quasi nero e può presentarsi diffusa, a chiazze o lineare, quasi sempre bilaterale.

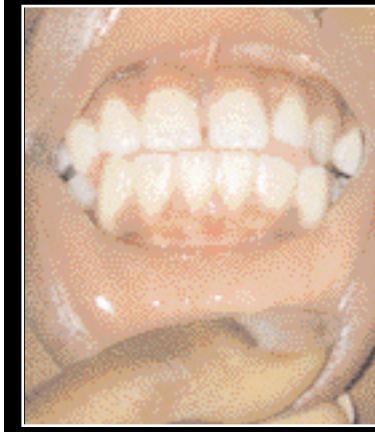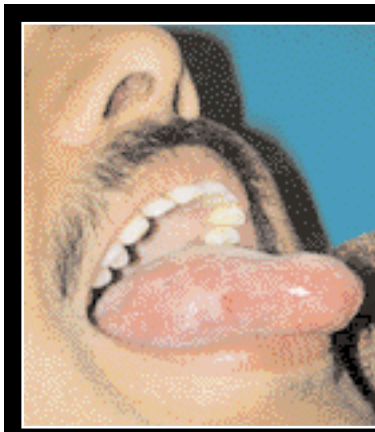Spesso sono coinvolte le gengive, il palato duro e la mucosa della lingua. E' rara nei neonati, ma si sviluppa intorno ai 20 anni. Istologicamente è osservabile deposizione di melanina nella mucosa e nel connettivo sottomucoso. Va differenziata da discromie iatrogene e altre condizioni complesse come morbo di Addison, sindrome di Peutz-Jeghers, emocromatosi, ecc.

L'iperpigmentazione della mucosa orale, eccetto quando è secondaria a contatti locali o dovuta a fattori sistemici, presenta marcate variazioni ed è anche strettamente correlata al colore proprio di un determinato individuo; più è scura la cute, maggiore è l'incidenza della iperpigmentazione orale. L'iperpigmentazione idiopatica della mucosa orale non è di solito presente alla nascita e aumenta con l'età. Nei soggetti bianchi l'incidenza può raggiungere dal 5 al 10 per cento della popolazione dell'età di 50 anni, mentre nei soggetti neri dal 50 al 90 per cento della popolazione presenta una iperpigmentazione delle mucose a partire dalla quarta decade di vita.

Questa pigmentazione idiopatica della mucosa orale è probabilmente conseguente ad alterazioni post infiammatorie, poiché la cavità orale è soggetta a microtraumi quotidiani e i melanociti dei soggetti neri non sono più attivi di quelli dei bianchi.

Chiazze mongoliche

Il 90 per cento dei bambini neri presenta una o più zone pigmentate a livello del dorso. La macchia mongolica è una macula mal limitata, blu chiara o grigio ardesia a sede lombosacrale e che scompare con il tempo. La macchia mongolica è dovuta all'accumulo di melanociti nel derma. Questo accumulo deriva dall'arresto della migra-



LEUCOEDEMA

Chiazze di aspetto opalescente, di colorito bianco-grigiastro, a livello delle aree posteriori della mucosa buccale

Circa il 50% dei bambini e il 90% degli adulti

Edema intracellulare e lieve-moderata iperplasia epiteliale

D. D. : leucoplachia e lichen planus

PIGMENTAZIONE ORALE

Spesso sono coinvolte le gengive, il palato duro e la mucosa della lingua; rara nei neonati, ma si sviluppa intorno ai 20 anni deposizione di melanina nella mucosa e nel connettivo sottomucoso

D. D.: discromie da metalli, farmaci, nicotina, Addison, Peutz-Jeghers, emocromatosi, ecc.

zione dei melanociti tra la loro origine dalla cresta neurale e l'epidermide. Frequentissime nei neonati asiatici e polinesiani, hanno una diffusione del 40-90 per cento nei neonati neri. Il loro decorso naturale è il graduale miglioramento, fino a una possibile scomparsa (Leung, 1999).

Caratteristiche del leucoedema

Presente nel 50 per cento dei bambini e in circa il 90 per cento degli adulti, il leucoedema è caratterizzato da chiazze di colorito da bianco opalescente a grigio sulla mucosa orale, di solito a livello della metà della porzione posteriore della mucosa buccale. L'intensità tende a aumentare con l'età, suggerendo una relazione con la scarsa igiene orale. La diagnosi differenziale andrà posta con il lichen planus e le leucoplachie (Aloi, 1987; Martin 1972).

I cosiddetti "pits" palmoplantari

Si tratta di piccole papule ipercheratosiche limitate alle pieghe palmari. Al contrario della chera-

dermia ereditaria punctata, dove le lesioni sono distribuite casualmente sulla superficie palmare, questa variante è limitata alle pieghe palmari e digitali. Inoltre, la superficie plantare è generalmente risparmiata, benché le lesioni possano ritrovarsi anche lungo la superficie laterale del piede. Questa entità è stata chiamata cheratosi punctata delle pieghe palmari.

Sebbene possa essere una forma di cheratodermia ereditaria puntata, è così frequente nei soggetti di cute nera che può essere considerata un'entità clinica a se stante. Istologicamente è presente un tappo ortocheratosico che si invagina nell'epidermide. La parte più profonda della depressione epidermica può essere associata ad un dotto sudoriparo eccrino con lieve infiltrato dermico.

(Nel prossimo numero di Doctor analizzeremo le principali dermatopatie riscontrabili in soggetti di pelle nera - ndr).

doc

*Servizio di Medicina Preventiva delle Migrazioni, del Turismo e di Dermatologia Tropicale Istituto San Gallicano (IRCCS) - Roma